競走馬の消化器系と消化器疾患　その2

獣医病理専門医　獣医学博士　吉原　豊彦

馬の消化管は比較解剖学的にみると長く、さらに太くなったり細くなったりと複雑な構造をしており、様々な消化器疾患を起こし易いと考えられます。今号では馬の消化器系にみられる様々な疾患について解説します。

消化器疾患の発生状況

中央競馬における競走馬の消化器疾患の発生状況について、競走馬保健衛生年報（JRA 馬事部発行）の2006～2010年（5年間）の発生実頭数の平均値を調べました。それによると発生数の最も多いのが歯牙疾患で、次には疝痛が多く、これらは共に毎年1,000頭以上発症しています。その次には寄生虫症が600頭以上発生し、4番目に食道梗塞が約50頭、次いで口内炎が約25頭と続きます（図1）。そこで、これら疾患を含めて消化器疾患について紹介します。

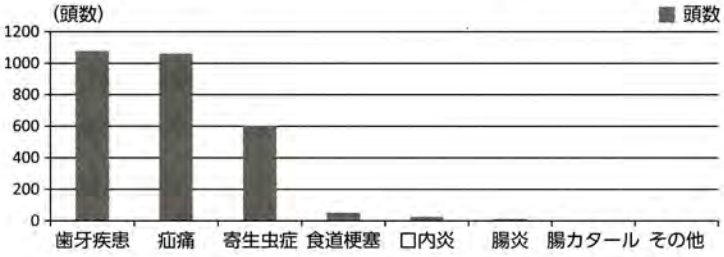

図1　競走馬の消化器疾患（2006~2010年）の発生状況
（競走馬保健衛生年報　JRA 馬事部発行）

歯牙疾患

健康な馬の歯は、咬合面が一致して噛み合っています。しかし、生まれつきの異常や、咀嚼（そしゃく）するときの癖や後天的な歯の欠損などによって不正咬合が起こることがあります。これが歯の異常磨滅や変形の原因になり、舌や口腔粘膜の創傷あるいは潰瘍形成、歯肉炎などの口腔内の軟部組織の傷害を引き起こしたり、顎関節症の誘因になったりすることがあります。以下に不正咬合の原因となるものを挙げます。

1．先天的歯牙異常

上顎の切歯列が下顎切歯列より前方に突出している状態（下顎短小）を俗に「カケス」といい、人のいわゆる「出っ歯」に当たるものです。下顎が上顎に比べ短いため、切歯の正しい噛みあわせができず、その影響は切歯のみならず臼歯の咬合にも関係し、上顎および下顎の臼歯の咬合面が一致しなければ、顎関節症の発症につながります。

一方、「カケス」と逆で、下顎の切歯列が前方に突出している状態（上顎短小）の俗名を「カマス」あるいは「カマス口」といい、いわゆる「受け口」となります。その影響はカケスと同様です。

これらの疾患はサラブレッド種では稀にしかみられず、主にポニーなど比較的小型の馬に認められる傾向があります。

「交差歯」は上顎と下顎の咬合面の横方向の不一致です。先天的な下顎骨の捻転や重度の剪（せん）状歯等が原因で発症します。

2．脱換異常

歯の脱換が正常に行われず、脱換が遅れたり、脱換歯の一部が歯肉に残ったり、割れた脱換歯が口腔粘膜を傷つけることがあります。狼歯は、ハミ受けに影響することがあるので抜歯が推奨されます。

3．エナメル尖

馬の歯は年間数ミリ伸びますが、自然環境下の野生馬は、草食時間が長く、1日十数時間は咀嚼しているため、咀嚼により歯は自然に摩滅します。しかし、舎飼いで飼養されている馬は、長時間にわたり咀嚼できる環境にないため、エナメル質が過長となることがあり、これを「エナメル尖」と呼びます。

一般にウマの上顎は下顎より幅が広く、上顎臼歯が下顎臼歯よりも外側に出ているため、「エナメル尖」は上顎臼歯の外側と下顎臼歯の内側に起こり、口腔内粘膜の損傷の原

因となります。特に、第2前臼歯のエナメル尖は位置的にハミ受けに影響することがあり、時々チェックする必要があります。

4. 鉤状突起

不正咬合が原因で、本来平坦である歯の咀嚼面が変形し、歯の一部が突起状になることを「鉤状突起」といいます（図2）。鉤状突起のできやすい部位は、第2前臼歯の前側と第3後臼歯の後側で、これらは咀嚼とハミ受けに影響を与えるので定期的に検査し、突出していたら歯鑢（歯を削るヤスリ）で形状を整えます。

図2　第2前臼歯（前側）の鉤状突起
（JRA 日高育成牧場提供）

5. 歯列異常

先天的不正咬合や脱換異常、脱落歯などにより、上下歯が不均等に摩滅すると、歯列異常に陥ることがあります。歯列の異常は、咀嚼、消化はもとよりウマの運動能力にも影響すると考えられます。

切歯の場合、過長切歯（全ての切歯が過度に成長したもの）、腹側湾曲（正面から見て切歯列がV字状を呈する歯列異常）、背側湾曲（正面から見て切歯列が逆V字状になる咬合異常）、斜状歯列（正面から見て切歯列が斜めになる咬合異常）などがあります。

臼歯の歯列異常には、階状歯（歯の脱落、短小が原因で周囲の歯と段差ができたり、対側臼歯が過長となり歯列が段状となったりした状態）、波状歯（歯列が波状に変化した状態）、斜状歯（本来平坦な咬合面が斜めに変形する異常）、剪状歯（臼歯の極端な不正咬合で、上顎臼歯の舌側と下顎臼歯の頬側が過度に摩滅した状態）などがあります。

歯牙疾患の治療は、専用の歯科道具を使用して抜歯したり、尖鋭な部分を削り落として歯列を整えたり、歯形を修正したりすることです。馬の歯科検診や歯牙疾患の治療では、開口器で馬の口を開けた状態を維持します。歯の脱換時や狼歯を除去する時に使用するのはそれぞれ専用の抜歯用鉗子を用います。様々な歯列異常や異常摩滅に対しては、歯鑢を用いて歯の尖った部分や突出した部分を削り落とします。

6. 齲歯

歯のエナメル質や象牙質を侵食する疾患で、いわゆる「虫歯」のことです。口腔内の常在菌と食物によって産生される酸によって起こる歯質の脱灰現象で、歯質の先天性脆弱性、裂歯や不良飼料の摂取等は誘発原因と考えられます。咀嚼困難あるいは流涎などの症状がみられ、進行すると歯槽骨膜炎を併発し、歯瘻（歯の化膿性炎症性疾患により生じる穴のことで、口腔粘膜面にできた場合を内歯瘻、顔面皮膚面にできれば外歯瘻といいます。）になります。歯垢の除去や抜歯により治療します。

＊若馬の歯科検診はこまめに行いましょう!!

馬の歯科検診の頻度は、年齢によって異なります。若齢馬は脱換が行われ歯列が完成する時期で、不正咬合が起きやすい時期であることから、頻繁に検査する必要があります。成馬では成長に伴う障害は起きにくいことから、通常は年2回程度の検診で十分です。老齢馬は、加齢に伴う歯の摩滅や脱落あるいは歯周病などが認められることから、最低年2～3回の検診が必要でしょう。

食道梗塞

食道梗塞は食道に物が詰まって飲み込めなくなった状態をいい、「のどづまり」の俗称があります。原因は乾燥した飼料やニンジンやリンゴなどの大き目の固形物をよくかまずに食べた時に発症します。競走馬の場合、レース直後の口腔内は乾燥しており、食塊と唾液の混和が不良となりますが、レース直後に十分な飲水をとらずに乾草などを急に大量に食べた時によく起こります。慢性の食道梗塞は、食道狭窄、食道周囲の腫脹による食道の圧迫で起こります。発症馬は突然採食が止まり、嚥下不能となり、口や鼻から泡沫状の唾液や食塊が逆流して苦悶を示します（図3）。軽症の場合には、ホースを用いて強制的に飲水させることにより、食塊を通

図3　食道梗塞発症例
鼻孔から泡沫状の食塊が逆流します。
（JRA 競走馬診療所提供）

過させることができますが、それでも通過しない場合には、胃カテーテルを食道に挿入し、梗塞物を胃へ圧送したり、吸引したりします。重度の梗塞例では、食道切開術が必要になることもあります（図4）。梗塞が長時間継続した場合には、誤嚥性肺炎を起こすこともありますので早期の処置が必要です。発症を予防するためには、激しい運動後や輸送中は十分な飲水後に給餌することが必要です。



図4　重度の梗塞による腫脹
食道切開術の実施前の状態。
（JRA 競走馬診療所提供）

胃潰瘍・胃破裂

1. 胃潰瘍

本来、馬は草地で一日中草を食むのが自然ですが、競走馬のように馬房内に飼育され濃厚飼料の給餌される比率が高くなると胃酸分泌が亢進し、潰瘍ができやすくなると考えられます。

潰瘍は病理学的には体の器官や組織を覆う上皮の欠損をいいます（図5）。上皮がただれた程度でしたら糜爛（びらん）と呼ばれます。潰瘍は身体の様々な部位で起きますが、その中でよく耳にするのが胃潰瘍です。胃潰瘍は、胃壁を管腔側から見た場合、粘膜筋板を越えて粘膜下組織から筋層に達する胃粘膜の欠損で、胃の粘膜上皮が胃酸や消化液で侵食されて噴火口のような傷ができた状態です（図6）。胃の粘膜には防御・修復機能が備わっており、粘膜は保護されていますが、胃酸は非常に酸性度が高い塩酸（pH2程度）です。仮に、この防御・修復機能に不具合が生じると粘膜に損傷を受け、粘膜の修復が十分に行われないとやがて潰瘍が生じると考えられます。

馬の胃粘膜は人と異なり、食道と同じ粘膜が胃の前半の部分にまで入り込んだ構造をしています。人の食道にあたる部位は「無腺部」であり、本来の胃にあたる部位が「腺部」です。無腺部と腺部の間には鋸の歯のような形状の「ヒダ状縁」という境目があり、これによって区切られています。胃潰瘍は、ヒダ状縁の無腺部の粘膜に好発しやすい傾向があり、人の逆流性食道炎に似た病態といえます。

図5　胃潰瘍の断面の組織像
潰瘍底部（凹部）は変性および壊死し、血栓形成（矢印）がみられます。　（JRA 競走馬総合研究所提供）

図6　競走馬の胃潰瘍
潰瘍は胃の無腺部と腺部との境界にあるヒダ状縁の無腺部側粘膜に形成されます。　（JRA 競走馬総合研究所提供）

図7　子馬の胃潰瘍
生後5日齢の子馬にみられた穿孔性胃潰瘍（矢印）。
（JRA 競走馬総合研究所提供）

馬の胃潰瘍の症状は多様で、明確にみられることは少ないと考えられます。しかし、胃壁の深部にまで達する穿孔性胃潰瘍が子馬でみられることがあります（図7）。通常、胃潰瘍の診断は、胃の内視鏡検査によって行います。

競走馬の場合、胃潰瘍は国内外を問わず高率（約80%）にみられるとの報告があります。育成馬の胃潰瘍発症率は、胃の内視鏡検査の結果、27.1%（85頭中23頭）であり、胃潰瘍の発生に雌雄差は無く、胃潰瘍の程度は同様の競走馬の調査成績に比べて軽度であることが分かっています

（遠藤ら 2010年）。

最近の研究によると、胃潰瘍の発症馬と非発症馬をトレッドミル上で運動させた場合、非発症馬の方が最大酸素摂取量は有意に高かったという報告があります。実際のトレーニングでも、胃潰瘍の非発症状態で調教を行った方が、トレーニング効果は上がる可能性が示唆されています。近年、施設改良や技術向上により、育成期の馬にも競走期に近い運動が負荷されるようになりました。この様な背景の中で育成期の馬でも胃潰瘍を発症している可能性が疑われるため、今後、競走馬のみならず育成馬に対しても胃潰瘍対策を考えていく必要があります。

なお、馬の胃潰瘍症候群について、市川康明、BTC ニュース84号、P13−16（2010）および育成馬の胃潰瘍発生状況と治療、遠藤祥郎、BTC ニュース87号、P10−12（2011）も関連記事として参考にして下さい。

2．胃破裂

馬の胃は構造的に噴門の括約筋が強固で、その内部に食塊やガスが充満した場合、人のように口からゲップとしてガスを排出したり、嘔吐したりすることができません。そのため、急性胃拡張となり重度の疝痛症状を示します。胃がさらに膨満すると胃壁の断裂が起こることがあり、胃が破裂してしまいます。破裂は主に胃の大彎部で長軸に沿って起きることが多く、破裂すると腹膜炎を併発して予後不良となります。その原因としては、腸捻転や腸閉塞など十二指腸以降の通過障害が挙げられます。