2．海外の馬最新情報

軽種馬育成調教センター　軽種馬診療所　安藤　邦英

Ⅰ．55 頭の馬における第三中手骨近位掌内側面の不完全縦骨折と疲労傷害

“ Incomplete longitudinal fracture and fatigue injury of the proximopalmar medial aspect of the third metacarpal bone in 55 horses ” R. Morgan and S. Dyson, Equine Vet. J., Vol. 44, No.1, P64-70, 2012

馬では第三中手骨の骨折は比較的多く発生しますが、近位掌側面における不完全縦骨折はそれほど多くありません。この骨折の原因は急激なあるいは反復的な負荷による疲労骨折とされています。この記事は、英国アニマル･ヘルス･トラストにおいて、この骨折の臨床的特徴や画像診断所見など疫学調査を実施して詳細を明らかにしたものです。

1．はじめに

第三中手骨（MC3）近位掌側面の不完全縦骨折は、急性損傷または反復負荷に続く疲労損傷により起こります。骨折線は様々な長さで、手根中手関節近くから栄養孔近くにかけてのＸ線透過線により確認され、MC3 の内側面で X 線不透過度の増加を伴うことがあります。この研究では、MC3 近位掌内側面の不完全縦骨折または反復ストレスによる骨損傷を発症した症例の臨床的特徴、診断麻酔への反応、画像診断所見について明らかにしています。

2．材料と方法

英国の Animal Health Trust 馬研究センターにおいて、1985～2010 年に診療された馬で回顧的調査を実施しました。診断麻酔により中手部近位に限局した疼痛があり、X 線検査による MC3 近位掌側部の不完全縦骨折または MC3 近位内側部の X 線不透過度の増加、もしくは MC3 近位掌側面の限局的な放射性薬剤取り込み増加（IRU）を持つ馬を対象としました。

年齢、品種、性別、体高、体重、用途、運動歴、跛行期間が調べられ、跛行は常歩と速歩、直線および円運動、軟または硬地面で検査されました。X 線検査は、外内、背掌、背内－掌外斜位、背外－掌内斜位の 4 方向に加えて、片側性跛行馬の非跛行肢の背掌像を、シンチグラフィ像は背側および外側方向で撮影しました。骨折線の長さと手根中手関節の第二および第四手根骨間の内外幅を計測し、比率を算出しました。X 線透過度の増加は正常部位と比較して行い、骨折線の有無および長さ、X 線透過度の増加の程度に基づき、1～6 にグレード付けしました（**表 1**）。シンチグラフィ像は IRU の有無について主観的に評価し、外側像において客観的な解析を実施しました。中手部の IRU は橈骨部と比較して、比率が 2 未満は正常、2 以上 3 未満は軽度、3 以上 4 未満は中等度、4 以上は重度としました。追跡調査は再検査および電話での質問により行いました。

表 1　X 線不透過度と X 線透過線に基づく MC3 近位面の X 線グレード

グレード	分類
1	X 線透過線なし、X 線不透過度の増加なし
2	X 線透過線なし、び慢性に増加した X 線不透過度
3	X 線透過線比率 0～<1、X 線不透過度の増加なし
4	X 線透過線比率 0～<1、び慢性に増加した X 線不透過度
5	X 線透過線比率 1～>2、X 線不透過度の増加なし
6	X 線透過線比率 1～>2、び慢性に増加した X 線不透過度

X 線透過線比率＝(X 線透過線の長さ／第二および第四手根骨軸側面間の手根中手関節幅)

3. 結果とまとめ

調査対象は 55 頭で、それらの性別、品種、用途、年齢(2～14 歳、平均値 6.6 歳、中央値 6 歳)、体高、体重は様々でした。

発症から初診までの期間は 1 週間から 12 ヶ月間(平均値 2 ヶ月間、中央値 1 ヶ月間)、臨床症状は中手部近位掌側面の帯熱が 4 頭、触診による腫脹が 2 頭、MC3 近位掌側面での触診痛が 12 頭で認められました。片側性跛行は 50 頭、両側性跛行は 5 頭で、そのうち 4 頭は局所麻酔後に対側肢の跛行が判明しました。

常歩では多くの馬(75%)が跛行を示さず、残りの 25%も軽度な跛行でした。直線運動の速歩では 4/5 の跛行グレード(AEEP の跛行グレードに基づく)が主でした。ある方向に速歩すると跛行が悪化し、方向転換後に良化して、それから再び悪化するという特徴的な跛行パターンを 30 頭(57%)が示しました。X 線での骨折線の有無で跛行の程度に違いはありませんでした。

軟地面でのロンジングは、45 頭中 23 頭(51%)は跛行肢を外側にしたときにより重度、14 頭(31%)は同程度、8 頭(18%)は跛行肢を内側にしたときにより重度の跛行になりました。硬地面でのロンジングは、35 頭中 14 頭(40%)は跛行肢を外側にしたときにより重度、11 頭(31%)は同程度、10 頭(29%)は跛行肢を内側にしたときにより重度の跛行になりました。跛行の程度は軟地面と硬地面で同様で、どの馬も屈曲試験に反応しませんでした。

下肢部遠位の神経ブロックは 55 頭中 13 頭(23.6%)で跛行が軽度改善し、これは蹄、繋部または球節の疼痛が同時に起きていることを示しています。手根中手関節遠位部の掌側中手神経周囲へのブロックは 38 頭(69%)で跛行が消失、14 頭(25.5%)で 8 割以上の跛行が改善、3 頭(5.5%)で 5 割以上の跛行が改善しました。手根中央関節内へのブロックは 7 頭中 3 頭(43%)で変化なし、1 頭(14.3%)で 5 割以下の改善、2 頭(29%)で十分な改善、1 頭(14.3%)は対側肢の跛行という結果になりました。

60 跛行肢中 44 肢(73%)で X 線異常所見を確認しました(**図 1**)。その内訳は、8 肢(13%)は X 線不透過度の増加のみ(**図 1a**)、11 肢(18%)は MC3 近位内側面における X 線透過線(**図 1b**)、25 肢(42%)は X 線透過線と X 線不透過度の増加(**図 1c, d**)でした。非跛行肢の X 線像の評価は 33 頭の片側性跛行馬で実施され、MC3 近位内側面の不透過度の軽度増加が 4 肢(12%)でありました。

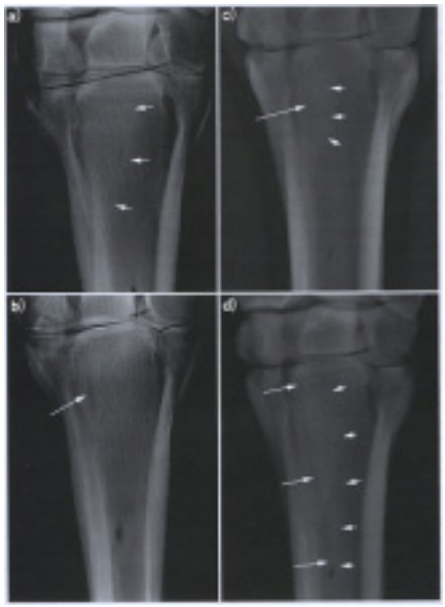

図 1　X 線異常所見を示す近位中手部の背掌方向の X 線像

(a) グレード 2：MC3 近位内側面で X 線不透過度の増加（矢印）があり、より軸側に近位へ伸びています。

(b) グレード 3：X 線透過性骨折線（矢印）は MC3 近位面で内側にあり、近位内側から遠位軸側へ伸びています。

(c) グレード 4：X 線透過性の骨折線（長い矢印）が第三中手骨近位内側面にあり、増加した X 線不透過度に囲われています（短い矢印）。

(d) グレード 6：MC3 近位面で斜めに長い X 線透過性の骨折線（長い矢印）があり、栄養孔へ遠位に伸びており、増加した X 線不透過度（短い矢印）により囲われています。

60 跛行肢中 37 肢で 38 骨折線が確認され、背掌像で 97%が検出されました。両側性跛行馬 5 頭中 3 頭で両肢に骨折線があり、骨折線の長さは 0.5～9.3cm（平均値 2.9cm、中央値 2cm）、骨折線の長さと手根中手関節幅の比率は 0.15～2.51（平均値 0.76、中央値 0.51）でした。骨折線は MC3 内側から軸側へ、近位から栄養孔近くに位置し、19 本の骨折線（51%）は近位内側から遠位軸側方向に斜めに走り、18 本（49%）は MC3 長軸と平行に垂直方向に走っていました。

X 線不透過度の増加は 60 跛行肢中 33 肢（55%）で確認され、そのうち 27 肢（82%）は軽度、4 肢（12%）は軽度から中等度、1 肢（3%）は中等度、1 肢（3%）は重度でした。X 線不透過度の増加は内側から軸側にかけて、近位および中位で栄養孔近くに位置しました。

両側性跛行馬 5 頭で、3 頭は両側性の骨折線を確認し（より跛行している肢の方が長い）、そのうち 2 頭は X 線不透過度の増加と関連していました。残りの 2 頭はより跛行している肢で X 線不透過度の増加なしの骨折線を確認しましたが、対側肢では異常所見が認められませんでした。

26 頭（28 跛行肢）でシンチグラフィ検査が実施されました。IRU は、23 肢（82%）で MC3 近位掌側面（**図 2**）、5 肢（18%）で中位掌側面に起こりました。22 頭（23 跛行肢）の検査結果の客観的解析により、9 肢（39%）は顕著、4 肢（17%）は中等度、10 肢（44%）は軽度の IRU があり、非跛行肢では、18 肢（86%）は正常、3 肢（14%）は軽度の IRU がありました。

28 跛行肢中 14 肢（50%）は X 線異常所見（骨折線または X 線不透過度の増加）と MC3 近位掌側面の IRU がありました。残りの 14 肢（50%）では IRU はありましたが、X 線異常所見はありませんでした。8 非跛行肢中 2 肢（25%）は軽度の IRU がありましたが、X 線異常所見はありませんでした。両側性跛行馬 2 頭は、中等度

と顕著な両側性の IRU がそれぞれあり、X 線検査においてより跛行している肢で骨折線が検出されましたが、跛行が軽度な肢ではX線異常所見は検出されませんでした。X線グレードとIRUの程度に相関性はありませんでした。

追跡調査が可能であった46頭中45頭(98%)は、1.5〜7ヶ月間(平均値3ヶ月間、中央値3ヶ月間)のリハビリ期間後に最大運動が負荷できるまでに回復しましたが、残りの1頭は跛行が継続しました。

骨折線が検出された13頭は診断から3ヶ月後にX線再検査が実施され、全て異常がありませんでした。15頭でシンチグラフィ再検査を実施し、客観的解析によりIRUは少なくとも1段階減少しました。

MC3 近位掌内側面の不完全縦骨折および反復ストレスによる骨傷害は様々な品種、用途の馬で起こり得ます。そのため、近位中手部に疼痛を持つ場合には鑑別診断に注意が必要です。

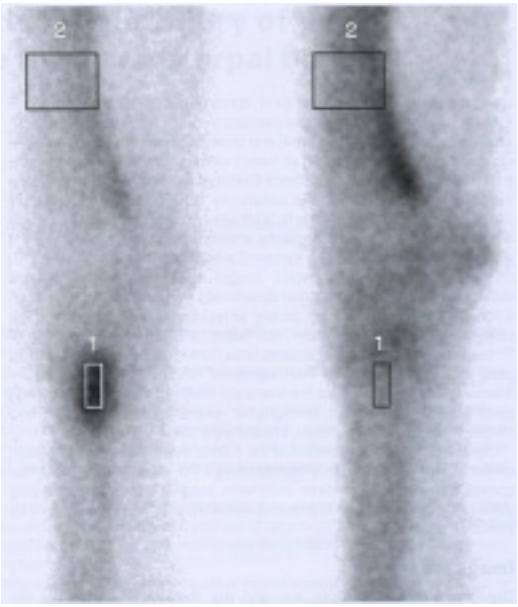

図2 手根部の外側からのシンチグラム

左が跛行肢、右が対側肢。跛行肢の MC3 近位掌側面で局所的に取り込まれた IRU (1 の部分) が認められます。