４．海外の馬最新情報

軽種馬育成調教センター　軽種馬診療所　安藤　邦英

Ⅰ．サラブレッド種競走馬における予後決定因子としての近位種子骨骨折の尖部骨片の大きさと幾何学形状

“ Size and geometry of apical sesamoid fracture fragments as a determinant of prognosis in Thoroughbred racehorses ”J. L. Kamm, L. R. Bramlage, L. V. Schnabel, A. J. Rugglers, R. M. Embertson and S. A. Hopper, Equine Vet. J., Vol.43, No.4, P412-417, 2011

１．はじめに

近位種子骨は一般的にみられる骨折部位であり、尖部における骨折は最も一般的なタイプです。その骨折の幾何学形状は種子骨の外側と内側で異なり、外側は斜めの骨折線を内側は横行の骨折線を持つ傾向があるとされています。サラブレッド種の競走馬における予後の研究では、前肢内側種子骨は、前肢外側および後肢近位種子骨骨折と比べて術後の出走率が低く、レースに出走できた馬でも総賞金や一出走当たりの獲得賞金が低いと報告されており、骨折の幾何学形状や解剖学的位置が影響しているのではないかという疑問が持ち上がります。

この研究の目的は、若馬と調教中の競走馬で発生した近位種子骨の尖部骨折において、各種子骨間でその大きさと幾何学形状を比較検討し、予後への影響の調査です。

２．材料と方法

1994 年 1 月から 2002 年 12 月の間に Rood and Riddle 馬病院で近位種子骨骨折の尖部の骨片摘出を実施した 110 頭の離乳馬と 1 歳馬、56 頭の調教中の競走馬が調査に用いられました。レントゲン画像（**図**）から骨片の反軸比率[B／(A－G1)]、軸比率[D／(C－G2)]、反軸比率／軸比率を測定し、術後の一出走当たりの獲得賞金と出走数を調査し、各種子骨間における骨片の大きさおよび予後への影響における骨片の大きさと形状の比較のために統計解析が行われました。

３．結果とまとめ

非調教馬（離乳馬および 1 歳馬）において、前肢内側は他の近位種子骨より反軸比率／軸比率が大きく（P=0.03)、より横行の骨折であることがわかりました。各種子骨間で骨折の大きさには差がなく、骨片の大きさや形状と競走成績には関連がありませんでした。

骨体の近位 1/3 までの近位種子骨の尖部骨折では、その大きさは予後と関連がなく、前肢内側を除いて外科手術後のサラブレッド種競走馬で許容範囲内の傷害であると考えられました。一般的に、骨片が大きくなれば予後が悪化すると考えられましたが、種子骨の近位 1/3 より小さい骨折では影響がありませんでした。

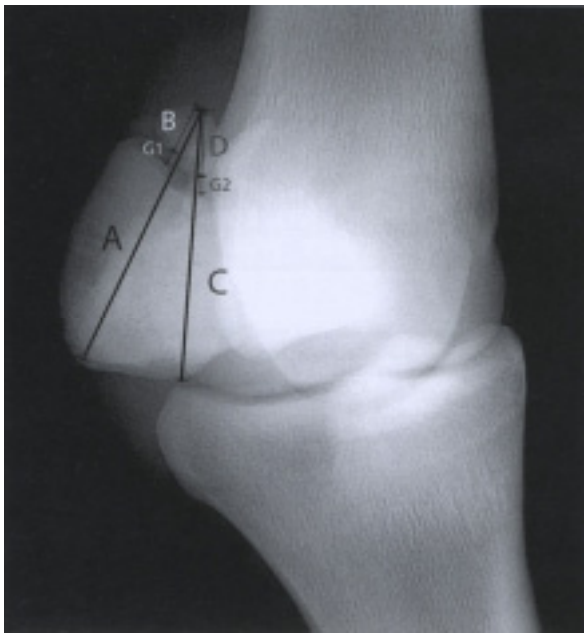

図　レントゲン画像からデータ解析用に数値を計測しました。計測値はA（総反軸長）、B（骨片反軸長）、C（総軸長）、D（骨片軸長）、G1、G2（骨片と骨体の間隔）として定義付けました。